МІНІСТЕРСТВО ОХОРОНИ ЗДОРОВ'Я УКРАЇНИ
НАЦІОНАЛЬНА МЕДИЧНА АКАДЕМІЯ ПІСЛЯДИПЛОМНОЇ ОСВІТИ
ІМЕНІ П. Л. ШУПИКА

ГУДИМЕНКО ОЛЕНА ОЛЕКСАНДРІВНА

УДК: 616.314-76:616.71-001.5-089.2(043.3)

МОРФОФУНКЦІОНАЛЬНЕ ОБҐРУНТУВАННЯ МАЛОІНВАЗИВНОГО МЕТАЛООСТЕОСИНТЕЗУ ПЕРЕЛОМІВ НИЖНЬОЇ ЩЕЛЕПИ

14.01.22 – стоматологія

Автореферат дисертації на здобуття наукового ступеня
кандидата медичних наук

Київ – 2020

Дисертацією є рукопис.

Робота виконана на кафедрі патологічної анатомії Сумського державного університету МОН України, м. Суми

Науковий керівник:
доктор медичних наук, доцент **Кузенко Євген Вікторович**, Медичний інститут Сумського державного університету МОН України, м. Суми, кафедра патологічної анатомії, доцент

Офіційні опоненти:
доктор медичних наук, професор **Вєсова Олена Петрівна**, Національна медична академія післядипломної освіти імені П. Л. Шупика МОЗ України, м. Київ, кафедра щелепно-лицевої хірургії, професор;

доктор медичних наук, професор **Любченко Олександр Володимирович**, Харківська медична академія післядипломної освіти МОЗ України, м. Харків, кафедра стоматології дитячого віку, ортодонтії та імплантології, завідувач.

Захист відбудеться « 28 » січня 2021 р. о 14.00 годині на засіданні спеціалізованої вченої ради Д 26.613.09 при Національній медичній академії післядипломної освіти імені П. Л. Шупика МОЗ України за адресою: 04050, м. Київ, вул. Пимоненка, 10-а.

Із дисертацією можна ознайомитися у бібліотеці Національної медичної академії післядипломної освіти імені П. Л. Шупика МОЗ України за адресою: 04112, м. Київ, вул. Дорогожицька, 9.

Автореферат розісланий «25» грудня 2020 р.

Вчений секретар
спеціалізованої вченої ради І. О. Трубка

ЗАГАЛЬНА ХАРАКТЕРИСТИКА РОБОТИ

Обґрунтування вибору теми дослідження. Однією з найактуальніших проблем щелепно-лицьової хірургії є переломи кісток лицьового скелета. Переважно вони є наслідком побутової травми, транспортного та вуличного травматизму, бойових дій, а також остеопорозу (Raymond J. et. al., 2012).

Більшість переломів потребують надійного закріплення, тому сучасні фахівці надають перевагу титановим пластинам і гвинтам. Відомо, що титан – біоінертний матеріал, однак його тривале знаходження в організмі людини може спричинити у місцях остеосинтезу інфекційні ускладнення, ушкодження нервової тканини та зубів, порушення цілісності м'яких тканин, дискомфорт, який пов'язаний з температурною чутливістю у місці розташування пластини та постійним відчуттям присутності стороннього тіла (Luhr H.G., 2000; Rochford T.J. et. al., 2012).

Остеосинтез – метод хірургічного лікування деформацій скелета різного ґенезу з метою стабільної фіксації уламків до повної їх консолідації і відновлення цілісності та функції кістки (Ешиев А.М., Мырзашева Н.М., 2015). Під час операції остеосинтезу застосовують металеві пластини різноманітної конфігурації, розмірів та об'ємів, в яких містяться отвори для гвинтів. Найбільшими перевагами остеосинтезу переломів є: щонайкраща репозиція, можливість правильного анатомічного закріплення уламків, забезпечення ранньої функції ушкодженої кістки, скорочення термінів зрощення переломів та стаціонарного лікування потерпілих, швидка соціальна адаптація хворих (Mittal G. et. al., 2012; Ешиев А.М., Мырзашева Н.М., 2015).

Найсучаснішим досягненням хірургічного лікування переломів кісток є проведення операції остеосинтезу за допомогою пластин з кутовою стабільністю та фіксованим кутом і пластин з багаторівневою стабільністю. Окрім спеціальної гвинтової нарізки (різьби), за рахунок якої гвинт закручується і закріплюється у кістці, є відповідна нарізка в його шапці та отворах пластини, таким чином гвинт надійно закріплюється в останній. Оскільки даний метод закріплення металевої пластини дозволяє врахувати направлення м'язової тяги – це значно збільшує стабільність остеосинтезу. Проте необхідно відмітити, що поряд із позитивними сторонами використання металів під час остеосинтезу, існують і деякі недоліки, а саме характер їх взаємодії з кістковою тканиною (Тимофеев А.А., Васадзе Н., 2014; Vos D. et. al., 2012).

Останніми часом доволі багато досліджень присвячено пошуку шляхів зменшення негативної дії на кісткову тканину іонів металів у хворих, яким проведена операція остеосинтезу металевими пластинами. Проте в ортопедії та травматології є лише окремі праці, які описують дану проблему (Ahmed W. et. al., 2013). Досі залишаються актуальними питання розробки універсальних алгоритмів лікування хворих з патологічними змінами кісткової тканини та переломами нижньої щелепи (НЩ) (Compston J. et. al., 2017).

На сьогодні зазвичай у практиці щелепно-лицевої хірургії застосовують титанові пластини та гвинти, за своїми перевагами вони вважаються «золотим стандартом». Титан як біоматеріал вибору має такі переваги: по-перше, він уможливлює жорстку фіксацію, є найбільш наближеним за модулем еластичності до кісткової тканини, стійкий до корозії, не змінюється у розмірі; по-друге, виявляє здатність до остеоінтеграції та є біосумісним; по-третє, титан не феромагнетик, тому має мінімальне розсіювання на комп'ютерній томографії та сумісний із радіографічними та магнітно-

резонансними дослідженнями (Sukegawa S. et.al., 2016). Основний недолік титанових пластин – травматизація гвинтами при імплантації та потреба зняття пластини після зрощення кісток. Варто зазначити, що єдиної думки про необхідність проведення повторної операції досі немає. Вважається, що деякі безсимптомні пластини можна залишити у місці перелому (Park Y.W., 2015; Park H. et. al., 2016). Однак, у деяких випадках титанові пластини необхідно знімати. Наприклад, в разі інфекції у ділянці імплантату, больових відчуттів у пацієнта, при підвищеній чутливості, реакції на стороннє тіло, проблеми з ростом у дітей, переломах пластини. Якщо пластину виявляють пальпаторно та візуально, можливий стрес-екрануючий ефект (Neumann A., Kevenhoerster K., 2009). Застосовувати титанові пластини вигідніше також і з огляду на ціну і кращі результати для здоров'я (Van Bakelen N.B. et. al., 2015).

На жаль, деякі ускладнення при використанні пластин для остеосинтезу все ж таки виникають, і уникнути їх інколи досить важко. Найпоширенішими є: розхитування гвинтів, злам пластини, а також експозиція. Рухомість гвинтів з'являється внаслідок дії сили жувальних м'язів, що передається через ділянку зубів-антагоністів, а переломи пластини переважно спричинені зубами-антагоністами або «втомою» металу внаслідок вигину і скручування пластини під час хірургічної операції (Markwardta J. et. al., 2007).

Кожен з методів фіксації має свої переваги та недоліки і, з огляду на актуальність цієї проблеми та частоту виникнення переломів нижньої щелепи і ускладнень, які виникають в ході лікування, очевидною є необхідність розробки найоптимальнішого методу фіксації.

Зв'язок роботи з науковими програмами, планами, темами. Дисертація виконана згідно з планом науково-дослідної роботи кафедри патологічної анатомії Медичного інституту Сумського державного університету «Дослідження змін у кістках при переломах за умов використання наноматеріалів для метал-остеосинтезу з урахуванням функції м'язового апарату» (номер державної реєстрації № 0116U006815), 2016 рік. Дисертант є співвиконавцем вказаної теми.

Мета дослідження: обґрунтування доцільності вибору малоінвазивного металоостеосинтезу переломів НЩ, шляхом створення анатомо-функціональної 3D-моделі з використанням сучасних програмних комплексів та розроблення титанових пластин для остеосинтезу переломів НЩ.

Завдання дослідження:

1. Встановити розповсюдженість переломів НЩ та відомі методи лікування, оцінити особливості перебігу та ускладнення, які виникають у пацієнтів після операції металоостеосинтезу.

2. Визначити морфофункціональні особливості кісткової тканини НЩ беззубої коміркової частини та коміркової частини із зубами.

3. Дослідити мікробну та грибкову адгезію до титанових пластин для остеосинтезу ангулярних та серединних переломів НЩ залежно від шорсткості поверхні.

4. Розробити оптимальні алгоритми та методики комп'ютерного моделювання (КМ) для вивчення напружено-деформованого стану (НДС) пластин, що скріплюють ангулярні та серединні переломи НЩ.

5. Розробити найкращі пластини для металоостеосинтезу НЩ, враховуючи тягу та величину сил жувальних м'язів, шляхом КМ ангулярного та серединного переломів; створити прототип даних пластин.

6. Провести порівняльне оцінювання пластин для остеосинтезу різних форм та розмірів за найбільшими показниками НДС, які виникають під час функції жування.

7. Дослідити ефективність лікування переломів НЩ у хворих з використанням розроблених нами та стандартних титанових пластин.

Об'єкт дослідження - ангулярний та серединний переломи НЩ, кісткова тканина беззубої коміркової частини та коміркової частини із зубами, титанові пластини для остеосинтезу різних форм та розмірів.

Предмет дослідження - морфологічні параметри і гістохімічні показники беззубої коміркової частини й коміркової частини із зубами, мікробіологічні, морфометричні показники і НДС різних конструкцій титанових пластин, імітаційні тривимірні моделі ангулярного та серединного переломів НЩ та біомеханічні параметри контактуючих біологічних поверхонь (м'язи жувальної групи, фрагменти кістки НЩ), стан перелому після операції остеосинтезу титановими пластинами.

Методи дослідження: імуногістохімічні, гістологічні та мікробіологічні дослідження, сканувальна електронна мікроскопія (СЕМ), профілометрія, комп'ютерна томографія (КТ), тривимірне комп'ютерне моделювання за допомогою ПЗ ANSYS, математичні та клінічні методи.

Наукова новизна одержаних результатів. На єдиній науково-методологічній основі були удосконалені імітаційна 3D-модель для моделювання переломів НЩ з урахуванням її анатомічних рухів та направлення тяг м'язів жувальної групи, а також метод оцінювання НДС НЩ і титанових пластин із діагностикою параметрів їх функціональної надійності.

Уперше запропонований алгоритм дослідження структурних змін в кістковій тканині під впливом іонів металів, які потрапляють до організму внаслідок корозії пластин для остеосинтезу.

Уточнено інформацію щодо інтенсивності прикріплення мікроорганізмів до поверхні титанових пластин залежно від її шорсткості. Установлено за допомогою мікробіологічного методу, що до титанових пластин із вираженою шорсткістю поверхні інтенсивність адгезії мікроорганізмів найвища.

Розроблено у результаті досліджень анатомо-функціональні титанові пластини для остеосинтезу ангулярних (π-подібна пластина) та серединних (пластина у формі кістки типу I) переломів нижньої щелепи, які мають оптимальну форму та розмір, максимально гладку поверхню та змодельовані з урахуванням направлення сил жувальних м'язів.

Установлено, що застосування титанових π-пластин та пластин у формі кістки типу I для остеосинтезу ангулярних і серединних переломів відповідно, має чималі переваги над класичними формами остеосинтезу: зменшення товщини пластин зменшує кількість іонів металів, що потрапляють до організму, покращується та прискорюється загоєння переломів, зменшуються післяопераційні побічні реакції.

Набуло подальшого розвитку вивчення питання щодо оптимальних (за формою, довжиною та видом нарізки) гвинтів для фіксації титанових пластин для остеосинтезу, які будуть менш агресивними і травматичними, але при цьому надійно фіксуватимуть титанову пластину та іммобілізуватимуть уламки НЩ.

Практичне значення отриманих результатів. Одержані інноваційні методики металоостеосинтезу кісткових уламків НЩ, які розроблені на основі імітаційних 3D-моделей та даних комп'ютерних тестів НДС, оцінювань міцності й функціональної надійності імітаційних моделей НЩ, які дозволять зменшити виникнення післяопераційних ускладнень і тривалість стаціонарного лікування хворих з переломами НЩ. Новітні титанові пластини для металоостеосинтезу переломів НЩ можуть успішно використовуватися в ортопедії, травматології та хірургічній стоматології.

Розроблені та оптимізовані анатомо-функціональні титанові пластини для металоостеосинтезу переломів НЩ із зменшеною товщиною пластин та урахуванням векторних тяг жувальних м'язів дозволили створити універсальний комплект титанових пластин для проведення остеосинтезу.

Створена автором експериментальна модель у наступному може бути використана для вивчення інших матеріалів для остеосинтезу. Отримані дані можуть бути застосовані для розробки методів коригування структурних змін кісткової тканини, сучасних ефективних способів попередження негативної дії іонів металів та для дослідження різних остеопротекторних препаратів.

Реалізація розробленого нового способу отримання зразків нативних кісток і твердих тканин зубів людини та лабораторних тварин допомагає уникнути перекосів під час виготовлення розпилів, додержатися їх суворої паралельності, що є важливим для морфологічного аналізу. Цей спосіб дозволяє одержувати серійні розпили без порушення структури зразків, яке виникає у результаті перегрівання під час нарізання. Одержані розпили можна вивчати різноманітними методиками, які дозволяють визначити такі їх показники як пористість, об'єм пор твердого матриксу, об'єм води у твердому матриксі, об'єм органічної частини, об'єм мінеральної частини, густину мінеральної та органічної частин, відносний по масі вміст мінеральної речовини, значення загальної густини кістки тощо (деклараційний патент України на корисну модель UA 127415 від 25.07.2018, Бюл. № 14).

Результати наукових досліджень, викладених у дисертації, впроваджено у науково-дослідну роботу і навчальну програму на кафедрі хірургічної стоматології та щелепно-лицевої хірургії з пластичною реконструктивною хірургією голови та шиї Української медичної стоматологічної академії, кафедрах стоматології Медичного інституту Сумського державного університету та Луганського державного медичного університету, кафедрах хірургічної стоматології Івано-Франківського національного медичного університету, Одеського національного медичного університету та Тернопільського державного медичного університету імені І. Я. Горбачевського, кафедрах хірургічної стоматології та щелепно-лицевої хірургії Буковинського державного медичного університету та Вінницького національного медичного університету ім. М.І. Пирогова, на кафедрі пропедевтичної та хірургічної стоматології Запорізького державного медичного університету, на кафедрі морфології Медичного інституту Сумського державного університету, кафедрах анатомії людини Львівського національного медичного університету ім. Д. Галицького, Тернопільського державного медичного університету імені І. Я. Горбачевського, Буковинського державного медичного університету, Одеського національного медичного університету, Харківського національного медичного університету, Вінницького національного

медичного університету ім. М.І. Пирогова, Української медичної стоматологічної академії, на кафедрі патологічної анатомії Медичного інституту Сумського державного університету.

Особистий внесок здобувача. Дисертація є завершеною особистою науковою роботою. Автор самостійно обґрунтувала тему та актуальність дослідження, визначила мету та його завдання. Здобувач особисто провела патентно-інформаційний пошук та аналіз літературних даних, розробила дизайн дослідження та комплекс методів, які застосовувалися під час проведення наукової роботи; виконала аналіз і узагальнення отриманих результатів, здійснила їх статистичну обробку, написала всі розділи дисертації, сформулювала основні висновки та практичні рекомендації. Експериментальні дослідження реалізовані спільно з науковим керівником на базі кафедр Медичного інституту Сумського державного університету. В кафедральних лабораторіях проведені гістоморфометричні та комп'ютерні дослідження нижніх щелеп за безпосередньої участі дисертанта. Дисертант разом з науковим керівником виконала клінічні дослідження модифікованих титанових пластин для остеосинтезу переломів НЩ на базі КЗ «Сумської обласної клінічної лікарні». В опублікованих наукових працях та у тій частині актів впровадження, що відносяться до науково-практичної новизни, використано фактичний матеріал дисертанта. Внесок дисертанта є домінуючим.

Апробація результатів дисертації. Основні матеріали дисертації оприлюднені на Міжнародних науково-практичних конференціях викладачів, лікарів, молодих учених та студентів «Актуальні питання теоретичної та клінічної медицини» Медичного інституту Сумського державного університету (Суми, 2016; Суми, 2017), Всеукраїнській науково-методичній конференції «Перспективи розвитку медичної науки і освіти», присвяченій 25-річчю Медичного інституту Сумського державного університету (Суми, 2017), науково-практичній конференції за міжнародної участі «Теорія та практика сучасної морфології», присвяченій 100-річчю Дніпропетровської (Катеринославської) школи морфологів (Дніпро, 2016), 56-й Польській та 14-й Міжнародній навчально-науковій конференції студентських наукових товариств та молодих лікарів Juvenes Pro Medicina (Лодзь, 25 – 26 травня 2018), IV Міжнародній науково-прктичній конференції для студентів та молодих учених «Topical Issues Of Theoretical And Clinical Medicine» (Суми, 17-19 жовтня 2018).

Публікації. За матеріалами дисертації опубліковано 12 наукових робіт, з них 5 статей (1 – у закордонному виданні, що індексується наукометричною базою Scopus, 4 – у наукових фахових виданнях України), 6 тез доповідей у матеріалах міжнародних та всеукраїнських науково-практичних конференцій, отримано 1 деклараційний патент України на корисну модель.

Обсяг і структура дисертації. Дисертація викладена українською мовою на 286 сторінках друкованого тексту і складається із анотації, змісту, вступу, огляду літератури, матеріалів і методів дослідження, 4 розділів із результатами власних досліджень, аналізом та узагальненням дослідження, висновків, практичних рекомендацій, списку використаної літератури, додатків. Бібліографічний покажчик включає 306 літературних джерела (32 сторінки), з яких 71 – кирилицею та 235 – латиною. Дисертація проілюстрована 25 таблицями (24 сторінки), 1 схемою та 100 рисунками (70 сторінок), 6 додатками (38 сторінок).

ОСНОВНИЙ ЗМІСТ РОБОТИ

Матеріали і методи дослідження. Робота була проведена декількома етапами у відповідності до поставлених завдань. Всі дослідження були проведені з дотриманням головних положень Конвенції Ради Європи про права людини та біомедицину (від 04.04.1997), Гельсінської декларації Всесвітньої медичної асоціації про етичні принципи проведення наукових медичних досліджень за участю людини (1964-2013 рр.), згідно вимог та типових положень з питань етики наказ МОЗ України № 690 від 23.09.2009 р. (протокол № 2/10 від 02 жовтня 2018 р.) та № 616 від 03.08.2012 р., в яких людина виступає об'єктом досліджень, закону України «Про лікарські засоби» (1996 р.) статті 7, 8, 12, принципам ICH GCP (2008 р.), GLP (2002 р.), GMP (1996р.).

Відповідно до плану дослідження, на першому етапі ми обирали 20 пацієнтів (контрольна група) з ангулярними та серединними переломами НЩ серед тих, які звернулися або спостерігалися у відділенні щелепно-лицевої хірургії КЗ «Сумська обласна клінічна лікарня» та яким була проведена операція металоостеосинтезу стандартними прямими титановими пластинами. Міжщелепна фіксація в післяопераційний період не використовувалася. Пацієнти надавали добровільну згоду на участь у дослідженні. Усім хворим проводили необхідні клінічні обстеження систем органів, лабораторні аналізи крові та сечі. Обов'язковою умовою була рентгенографія лицьового скелету та НЩ.

На другому етапі аутопсійні препарати з 7 беззубих коміркових частин та 7 коміркових частин із зубами досліджували імуногістохімічними, гістологічними методами та за допомогою мікрофотографії. Таким чином, ми мали можливість порівняти та наглядно дослідити різницю між морфологією кісткової тканини беззубих коміркових частин та коміркових частин із зубами. Отримані дані були проаналізовані, а потім використані при побудові тривимірних моделей титанових пластин для хірургічного лікування переломів НЩ.

Третім кроком було вивчення мікрорельєфу поверхні титанових зразків. Вони були виготовлені з титану марки ВТ1-00 (аналогічні зарубіжні марки Grade 1, Grade 2) методом лазерного фрезерування. Спершу шляхом використання профілометрії та СЕМ було проаналізовано поверхню титанових пластин. Далі за допомогою мікробіологічного дослідження ми перевірили ці зразки на здатність затримувати мікроорганізми залежно від коефіцієнта шорсткості їх поверхні. Одержані результати були використані у процесі моделювання експериментального зразка пластини.

Наступним четвертим етапом було КМ за допомогою ПЗ ANSYS. Для побудови тривимірної моделі кінцевих елементів були використані фотографії НЩ, заздалегідь отримані шляхом КТ. Після чого виміряли та зіставили НДС титанових пластин для лікування ангулярного і серединного переломів НЩ різноманітної конфігурації, при цьому мали значення анатомічні рухи НЩ, сила жувальних м'язів та морфологічні особливості кісткової тканини.

У результаті ми створили найбільш оптимальний дизайн титанових пластин для остеосинтезу ангулярного та серединного переломів НЩ, що задовольнив усі поставлені завдання дослідження.

На п’ятому етапі, після отримання від пацієнтів добровільної згоди на участь у дослідженні, ми відібрали 20 пацієнтів (основна група) без вираженої соматичної патології, яким була проведена операція остеосинтезу ангулярних та серединних переломів модифікованими нами титановими пластинами. Міжщелепна фіксація в післяопераційний період не використовувалася. Усім хворим проводили необхідні клінічні обстеження систем органів, лабораторні аналізи крові та сечі. Обов’язковою умовою була рентгенографія лицьового скелету та НЩ.

Всі групи хворих були співставленні за віковими показниками, клінічними ознаками, що характеризують загальний та місцевий статус потерпілих, а також за термінами звернення у стаціонар та часом надання медичної допомоги.

Для оцінки результатів остеосинтезу ми використовували контрольну рентгенографію, за допомогою якої визначали: правильність співставлення уламків НЩ під час операції; наявність чи відсутність вторинного зміщення уламків один відносно іншого; степінь резорбції кісткової тканини уламків НЩ в зоні їх контакту, наявність кісткових секвестрів. Стан репаративних процесів у ділянці перелому оцінювали за допомогою рентгенограми візуально, а також за допомогою ПЗ Adobe Photoshop CC 14.2 оцінювали оптичну щільність (мінеральну насиченість) щілини перелому та показник резорбції.

Клінічний огляд дозволив виявити наявність чи відсутність патологічної рухомості уламків НЩ, характер прикусу, стан м’яких тканин в операційній ділянці, загальний стан пацієнтів.

Усі одержані дані проаналізували з використанням програмного забезпечення STATISTICA 8.0 (версія STA862D175437Q).

Результати дослідження та їх обговорення. Результати морфологічного дослідження аутопсійних зразків кісткової тканини НЩ дають змогу встановити характер та ступінь морфофункціональних змін кісткової тканини беззубих коміркових частин у вигляді зменшення кількості остеоцитів (26,85±7,44 мкм, ($p = 0,05$), зменшення товщини трабекул (376,28±204,38 мкм, ($p = 0,02$), зменшення експресії остеопонтину (42,81±16,24 мкм; ($p = 0,048$) і як наслідок продукції кісткового матриксу, що пояснюється порушенням метаболічних процесів в недовантажених ділянках НЩ. Установлені патологічні зміни можуть бути розглянуті як фактори ризику післяопераційних ускладнень у пацієнтів.

Дослідження титанових пластин з різним коефіцієнтом шорсткості показало, що ступінь інтенсивності адгезії для *Staphylococcus epidermidis* і *Candida albicans* виявився помірним і лише дещо перевищував рівень 30 %, а це, на нашу думку, дає можливість стверджувати про низьку інтенсивність адгезії. У процесі подальшого вивчення можливих наслідків взаємодії бактерій та грибів із пластиною ми прокорелювали індекс інтенсивності бактеріальної й грибкової адгезії з показниками шорсткості титанових пластин та одержали низький зворотний показник кореляції між шорсткістю пластин та *Staphylococcus epidermidis* ($r = –0,57$; $p > 0,05$) і *Candida albicans* ($r = –0,61$; $p < 0,05$) відповідно.

За результатами геометричного моделювання МСЕ та чисельного аналізу НДС системи «уламки щелепи – пластина» з використанням розробленої нами методики було встановлено, що уламки НЩ при ангулярному переломі в усіх випадках моделювання з використанням різних титанових пластин (Рис. 1) контактували у

нижній частині, але ділянка їх контакту та найбільша відстань між ними в кожному випадку різна. Для пластини, що має пряму форму ця відстань становила 0,75 мм, Y-пластини – 0,15 мм, π-пластини – 0,14 мм, π-пластини (2-й спосіб) – 0,18мм та пластини-квадрата – 0,13мм. Таким чином, можна зробити висновок, що пластина-квадрат забезпечує найбільш надійну фіксацію відламків щелепи. Проте на згин та кручення працюють усі пластини.

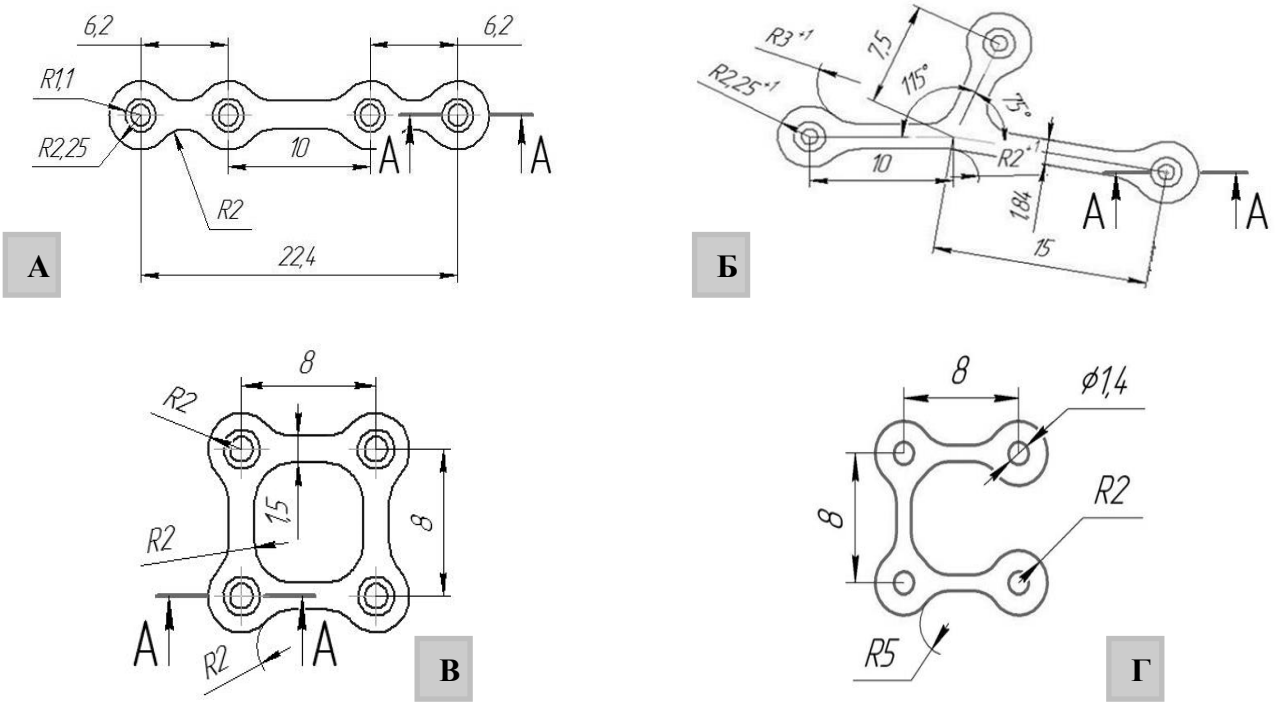

Рисунок 1. Пластини для остеосинтезу ангулярного перелому: А – пряма, Б – Y-подібна, В – квадратна, Г – π-подібна

Максимальні напруження на пряму (481 МПа), квадратну (301 МПа), Y- (487 МПа) та π-пластини (364 МПа) не перевищують межу текучості титану, але, виходячи з розподілу напружень, є зони недовантажені, а отже, можна зменшити кількість металу для пластин. Максимальне напруження на π-пластину в другому способі постановки становило 1 323 МПа, що перевищує межу текучості, а отже, пластина буде деформуватися, тому використовувати її недоцільно.

Таким чином, у результаті аналізу розподілення напружень в пластині та відстані між уламками ми виявили, що титанова π-пластина – найкраща конструкція пластини для остеосинтезу ангулярного перелому НЩ, вона задовольняє всі завдання, які ми поставили: розроблена з урахуванням величини сил м’язів жувальної групи із меншої кількості матеріалу та закріплює дві частини щелепи найбільш жорстко.

У результаті дослідження серединного перелому ми виявили, що уламки НЩ в усіх випадках моделювання з використанням різних титанових пластин (Рис. 2) контактують лише у внутрішній частині кісток, але ділянка їх контакту та найбільша відстань між ними в кожному випадку різна. Для пластини-сегмента ця відстань становила 0,2 мм, пластини у формі кістки типу I – 0,1 мм, пластини у формі кістки типу II – 0,2 мм.

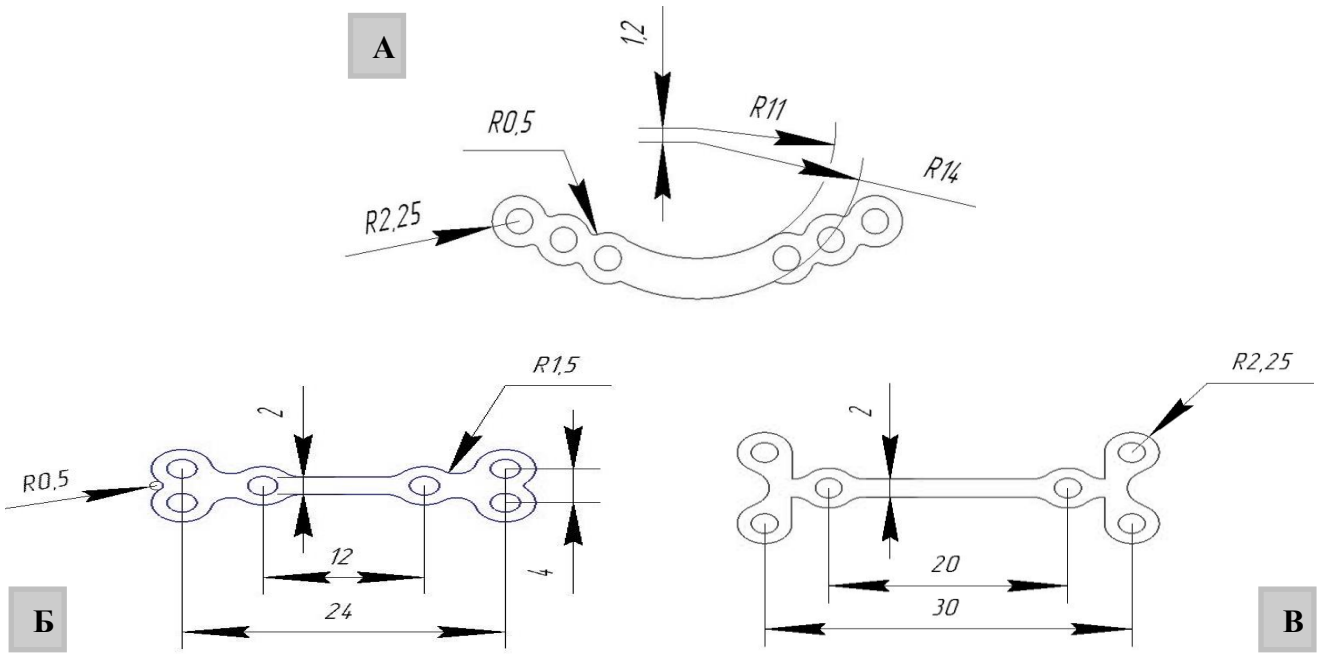

Рисунок 2. Пластини для остеосинтезу серединного перелому: А – сектор-пластина, Б – у формі кістки типу I, В – у формі кістки типу II

Максимальне напруження на пластину-сегмент становило 532 МПа, що перевищує межу текучості та спричинює її деформацію, а отже, щоб уникнути цього, потрібно збільшити радіус заокруглень пластини.

Максимальні напруження на пластини у формі кістки типу I (329 МПа) та типу II (404 МПа) не перевищують межу текучості титану, але, виходячи з розподілу напружень, є зони недовантажені, тобто також можна зменшити кількість металу для пластин. Пластини працюють на згин та кручення.

Таким чином, беручи до уваги максимальне напруження в пластині та відстань між уламками, можемо стверджувати, що серед розглянутих видів пластин для остеосинтезу серединного перелому НЩ пластина у формі кістки типу I забезпечує більшу жорсткість закріплення обох частин уламків, а отже, у цьому разі перелом буде краще і швидше загоюватися.

На основі результатів КМ було прийняте рішення перевірити наукові гіпотези на практиці. Клінічне дослідження показало, що у відділенні щелепно-лицевої хірургії з переломами НЩ потрапляли переважно чоловіки. Переломи НЩ спостерігались у хворих різних вікових категорій.

Нами встановлено, що переломи НЩ частіше всього зустрічались у віці від 20 до 30 років 18 чоловік (45,0%) – перша група 8 (20,0%), друга група 10 (25,0%); далі від 31 до 40 років 12 чоловік (30,0%) – перша група 6 (15,0%), друга група 6 (15,0%); наступний вік 41-60 років 7 чоловік (17,5%) – перша група 4 (10,0%), друга група 3 (7,5%); найменше всього у віці понад 60 років 3 пацієнти (7,5%) – перша група 2 (5,0%), друга група 1 (2,5%). Таким чином, встановлено, що найчастіше переломи НЩ зустрічаються у найбільш працездатної частки населення від 20до 30 років – 18 хворих (45,0%) та від 31 до 40 років – 12 хворих (20,0%).

Дані надходження хворих в стаціонар свідчать про те, що в перші 6 годин – 5 хворих (12,5%) надійшли на лікування в оптимальний термін, від 6 до 24 годин – 10 (25%), від 24 до 72 годин – 12 (30%) хворих, понад 72 години – 13 (32,5%) хворих отримали необхідну спеціалізовану допомогу. Головною причиною пізнього звернення за медичною допомогою було бажання приховати сп'яніння або необізнаність про наслідки травми. Переважна більшість хворих з переломами НЩ надійшли в лікарню без тимчасової транспортної іммобілізації.

Усі пацієнти у нашому дослідженні в обох групах мали односторонній перелом. Характер розподілення переломів НЩ за локалізацією в досліджуваних групах був наступним: у першій групі 17 пацієнтів (42,5%) мали ангулярний перелом і 3 серединний (7,5%); другій групі 16 пацієнтів (40%) мали ангулярний перелом, а серединний – 4 хворих (10%). Після операції остеосинтезу функціональне навантаження у кожній групі поновлювалося на 2-5 день. Також ми визначили, що за характером травми найбільший відсоток займає вулична травма – 17 пацієнтів (42,5%), з них 12 (30,0%) надійшли до лікарні в стані алкогольного сп'яніння. Пацієнти, які отримали переломи НЩ в побутових умовах склали 11 чоловік (27,5%). Серед хворих, які отримали виробничі травми 7 чоловік (17,5%). Переважали травми рухомими предметами та механізмами через власну необачність потерпілих. Пацієнти, які потрапили в автодорожні катастрофи, склали 5 чоловік (12,5%).

Після проведення остеосинтезу у першій групі неускладнений перебіг післяопераційного періоду спостерігався у 15 пацієнтів (75%). У 2 (10%) пацієнтів у ранньому післяопераційному періоді спостерігались місцеві запальні явища, пов'язані з нагноєнням гематом у ділянці операційної рани та остеомієлітом уламків НЩ. Патологічна рухомість уламків в зоні оперованого перелому з подальшим виникненням патологічного прикусу мав місце у 2 пацієнтів (10%). Перелом пластини в найближчі дні після операції спостерігався у 1 (5%) хворого.

У другій групі неускладнений перебіг післяопераційного періоду спостерігався у 18 пацієнтів (90%). У 2 хворих (10%) у ранньому післяопераційному періоді спостерігались місцеві запальні явища, пов'язані з нагноєнням гематом у ділянці операційної рани. Остеомієліт уламків НЩ, патологічна рухомість уламків з виникненням патологічного прикусу, а також перелом пластини не спостерігалися.

Під час аналізу рентгенограм визначали локалізацію та характер щілини перелому НЩ. На досліджуваних рентгенограмах лінія перелому проходила зверху донизу та дозаду, зміщення уламків до 1,0 см, ширина щілини перелому складала 2,17± 0,12 мм. Відзначалася різноманітна за формою та протяжністю ділянка прозорості між уламками, торці їх рівні та чіткі. Вогнища крайового остеопорозу не спостерігалися.

За допомогою ПЗ Adobe Photoshop CC 14.2 (серійний номер 92628701192123445467) досліджували мінеральну насиченість та степінь резорбції кістки НЩ. Спочатку будували гістограму, яка дозволяла оцінити цифрове значення оптичної щільності щілини перелому. Далі визначали показники мінеральної насиченості та резорбції кістки НЩ.

Гістограми були зміщені вліво, мали широку основу. Показник мінеральної насиченості інтактної кістки склав 153,23±2,17 у.о, показник мінеральної насиченості торців уламків – 86,72±2,19 у.о. ($p < 0,001$), при цьому варіювання обох показників було слабким ($Kv < 10$ %). Показник резорбції дорівнював 43,41±2,21 %.

Таким чином, отримана нами картина перелому НЩ в доопераційний період у цілому відповідала даним літератури.

На 7-му добу моніторингу кількість ускладнень серед хворих першої клінічної групи склала 5 (25 %) чоловік. У хворих другої групи аналогічний показник дорівнював 10 %, що відповідало 2 потерпілим. При цьому характер ускладнень в обох клінічних групах відрізнявся. Так, якщо у потерпілих першої дослідної групи ускладнення виникали у вигляді нагноєння кісткової рани та остеомієліту уламків НЩ (10 %), патологічної рухомості уламків (10 %), переломів пластин (5 %), то у хворих другої клінічної групи відзначалися тільки помірно виражені ознаки запального процесу у ділянці післяопераційної рани (10 %).

Аналіз причин виникнення ускладнень підтвердив патогенетичну роль нестабільної фіксації уламків НЩ. Степінь зміщення уламків залежала від степені резорбції кістки НЩ.

Аналіз показників репаративного остеогенезу показав, що у потерпілих другої групи показник мінеральної насиченості у ділянці щілини перелому зменшився (84,68±2,25 у.о.), проте не мав достовірної різниці відносно вихідного показника та показника хворих першої групи (85,12±2,19 у.о.; $p > 0,05$). Варіабельність обох показників була слабкою: Kv = 7,29 % та Kv = 7,18 % відповідно. Показник резорбції у хворих другої групи збільшився (44,74±2,24 %), але також не мав достовірної різниці відносно вихідного показника та показника хворих першої групи (44,45±2,22 %; $p > 0,05$).

Отримані дані свідчили про те, що на 7-му добу після операції остеосинтезу інтенсивність процесів мінералізації та резорбції ушкодженої кістки НЩ не залежала від способу закріплення уламків. Цей факт підтвердив дані літератури про катаболізм тканинних структур у перші 5 – 7 діб після травми. Більша частина кістки знаходиться у стані «паранекрозу». Таким чином, на 7-му добу після операції у хворих першої та другої дослідних груп спостерігалася резорбція торців уламків ушкодженої кістки. Цей факт ми пов’язуємо з нанесенням потерпілим додаткової травми під час остеосинтезу.

Розвиток ускладнення у вигляді нагноєння кісткової рани серед хворих першої групи пов’язаний з більш вираженою рухомістю торців уламків порівняно з хворими другої групи. Це призвело до неспроможності швів, які були накладені на слизову оболонку та інфікування кісткової рани ротовим вмістом. Отримані результати слугували причиною корекції лікування хворих першої дослідної групи.

У хворих другої групи стабільність торців уламків була більш виражена. Даний факт ми пов’язуємо з тим, що при розробці наших титанових пластин ми враховували вектор направлення та силу дії м’язового апарату НЩ. Результати подальшого спостереження за прооперованими хворими підтвердив нашу гіпотезу.

На 14-ту добу моніторингу в усіх хворих другої групи з ускладненим перебігом післяопераційного періоду загоєння рани відбулося первинним натягом. У хворих першої групи після корекції лікування клінічних ознак запального процесу в навколощелепних тканинах виявлено не було лише у 2 (10 %) чоловік. У 3 (15 %) потерпілих відмічалося прогресування запального процесу, що проявлялося посиленням болю у ділянці перелому та збереженні припухлості нижньої третини обличчя без ознак інфільтрату.

Аналіз рентгенограм виявив відсутність вторинного зміщення уламків у всіх хворих другої групи та у хворих першої групи після корекції лікування. У потерпілих із прогресуванням запального процесу спостерігалося: збільшення проміжку між уламками до 1,85±2,17 мм, що було суттєвим відносно 7-ої доби моніторингу ($p < 0,05$), посилення резорбції торців уламків НЩ, інтенсивності ділянки просвітлення між ними, збільшення протяжності крайового остеопорозу, значна резорбція навколо гвинтів, що фіксували пряму пластину. Даний факт став причиною помірного вторинного зміщення уламків НЩ.

Показник мінеральної насиченості у ділянці щілини перелому у хворих другої дослідної групи (99,73±1,89 у.о.) збільшився та значно перевищував аналогічні показники попереднього етапу спостереження (84,68±2,25 у.о.; $p < 0,001$) та подібний показник хворих першої групи після корекції лікування (85,66±2,33 у.о.; $p < 0,001$). У той же час відносно показника інтактної кістки досліджувані показники залишалися суттєво меншими ($p < 0,001$).

Показник резорбції у хворих другої групи (37,92±1,14 %) достовірно зменшився відносно 7-ої доби моніторингу (44,74±2,24 %; $p < 0,05$). Відносно вихідного показника достовірної різниці отримано не було ($p > 0,05$).

На 21-шу добу моніторингу в усіх хворих другої дослідної групи та двох потерпілих першої дослідної групи з ускладненим перебігом післяопераційного періоду та корекцією лікування спостерігалося зникнення місцевого запального процесу. Аналіз рентгенограм не виявив вторинного зміщення уламків НЩ.

Показник мінеральної насиченості у ділянці щілини перелому серед хворих другої групи (106,26±1,81 у.о.) суттєво перебільшував аналогічні показники попередніх етапів спостереження ($p < 0,001$). Показник резорбції у хворих другої групи достовірно зменшився, як відносно усіх етапів моніторингу, так і відносно хворих першої групи, яким проводилася корекція лікування (44,10±2,15 у.о.; $p < 0,05$).

У хворих першої групи з прогресуючим перебігом запального процесу відзначалося посилення болю у ділянці перелому НЩ та збереження припухлості нижньої третини обличчя. Проте під час пальпації інфільтрат виявлено не було, а спостерігалося утворення внутрішніх нориць. Аналіз рентгенограм виявив збільшення проміжку між уламками та утворення секвестрів. Показник мінеральної насиченості торців уламків НЩ (68,16±2,35 у.о.) достовірно зменшився відносно вихідного показника (86,72±2,19 у.о.; $p < 0,001$) та подібних показників хворих першої групи (99,12±1,95 у.о.) і другої групи потерпілих (106,26±1,81 у.о.). Показник резорбції навпаки збільшився (55,52±2,15 %), як відносно вихідного показника (43,41±2,21 %), так і відносно відповідного показника хворих першої групи (35,31±2,15 %) та другої групи (30,65±2,18 %).

Отримані дані ми пов’язуємо з більш жорсткою та стабільною фіксацією уламків у хворих другої групи за рахунок остеосинтезу модифікованими титановими пластинами.

У хворих першої та другої дослідних груп з неускладненим перебігом післяопераційного періоду на 7-му добу моніторингу показники мінеральної насиченості та резорбції торців уламків були однаковими. У хворих першої групи вони склали 84,61±2,22 у.о. та 44,78±2,24 % відповідно, а у потерпілих другої групи

– 83,92±1,93 у.о. та 45,23±2,27 % відповідно. Варіабельність показників була слабкою: Kv = 7,23 % та Kv = 7,71 % відповідно.

Отримані дані свідчать про те, що на даному етапі спостереження у цих хворих незалежно від методу остеосинтезу жорсткість фіксації уламків НЩ була достатня, щоб забезпечити стабільне положення їх торців.

На 14-ту добу після операції остеосинтезу у хворих другої групи показник мінеральної насиченості у ділянці щілини перелому (99,56±1,89 у.о.) суттєво перебільшував аналогічний показник хворих першої групи (87,35±2,37 у.о.; $p < 0,01$). Показник резорбції (35,03±2,41 %) навпаки був значно меншим відповідного показника хворих першої групи (42,99±2,18 %; $p < 0,05$).

Отримані дані свідчать про те, що обидва методи фіксації уламків НЩ сприяють процесу репаративного остеогенезу. Проте у хворих другої дослідної групи цей процес значно активніший.

На 21-шу добу спостереження у хворих другої групи показник мінеральної насиченості щілини перелому (107,14±1,86 у.о.) продовжував значно перевищувати аналогічний показник хворих першої групи (97,59±2,18 у.о.; $p<0,01$). При цьому обидва показники значно перевищували його вихідне значення (86,72±2,19 у.о.; $p < 0,001$), але були достовірно меншими від подібного показника інтактної кістки (153,23±2,17 у.о.; $p < 0,001$). Цікавий той факт, що показник резорбції хворих другої групи (30,08±2,17%) хоча візуально і був менше подібного показника хворих першої групи (36,31±2,22 %), проте достовірної різниці між ними зареєстровано не було ($p > 0,05$).

Невелика кількість ускладнень у другій групі та більш жорстка фіксація уламків модифікованими пластинами сприяла менш тривалому перебуванню хворого в стаціонарі 8,3±0,57 ліжкодні, порівняно з 9,2±0,56 ліжкодні у першій групі ($p < 0,05$).

Таким чином, після операції остеосинтезу переломів НЩ із використанням π-пластини та пластини у формі кістки типу I (друга група), у порівнянні з використанням стандартних пластин (перша група), виникнення ускладнень (запальні явища, травматичні остеомієліти, порушення прикусу, неврит нижньолуночкового нерву тощо) спостерігалося рідше: 10% та 25% відповідно.

Основний контингент потерпілих склали непрацюючі – 21 людина (52,5%).

Тяжкість стану хворих оцінювали з урахуванням скарг, даних анамнезу, неврологічної симптоматики, температури тіла, характеру дихання, частоти пульсу, величини артеріального тиску. Особливу увагу приділяли стану м’яких тканин, шкірних покривів обличчя та слизової оболонки порожнини рота, порушенню прикусу та функції НЩ. Всім хворим проводили рентгенологічне обстеження.

Результати оцінки ефективності лікування переломів НЩ удосконаленою методикою малоінвазивного металоостеосинтезу за допомогою розроблених нами титанових пластин (основна група), у порівнянні з використанням стандартних титанових мініпластин (контрольна група), свідчать про клінічну значимість отриманих результатів та доцільність використання запропонованого методу лікування у відповідних закладах охорони здоров’я.

ВИСНОВКИ

У дисертації наведено теоретичне узагальнення та клінічне розв’язання поставленого завдання – морфологоматематичне обґрунтування малоінвазивного

металоостеосинтезу з урахуванням тяги та величини сил м'язового апарату нижньої щелепи. Показані морфофункціональні особливості кісткової тканини беззубих коміркових частин та коміркових частин із зубами, а також доцільність використання анатомо-функціональних пластин для зменшення кількості післяопераційних ускладнень остеосинтезу.

1. Встановлено, що переломи нижньої щелепи є найбільш поширеними серед усіх переломів лицевого скелета і становлять 75–95 %. Ангулярні переломи за даним різних авторів складають 12–30 %, серединні переломи 18–20 %, що зумовлено анатомічним особливостями нижньої щелепи. Найбільша кількість ушкоджень нижньої щелепи до 80 % спостерігається у осіб працездатного віку, причиною травматизації яких була вулична або побутова травма. Відсоток післятравматичних ускладнень досі залишається доволі високим і складає 19–35 %. Найпоширенішим методом лікування залишається остеосинтез титановими пластинами.

2. На підставі виконаних морфологічних досліджень встановлено характер та ступінь морфофункціональних змін кісткової тканини беззубих коміркових частин нижніх щелеп у вигляді зменшення кількості остеоцитів (26,85±7,44 мкм, ($p = 0,05$), зменшення товщини трабекул (376,28±204,38 мкм, ($p = 0,02$), зменшення експресії остеопонтину (42,81±16,24 мкм; ($p = 0,048$) і як наслідок продукції кісткового матриксу. Установлені патологічні зміни можуть бути розглянуті як фактори ризику післяопераційних ускладнень у пацієнтів.

3. Установлено позитивний кореляційний зв'язок між шорсткістю поверхні титанової пластини і мікроорганізмами. Наприклад, *Candida albicans* має виражену здатність до адгезії на поверхні пластин ($r=-0,61$; $p<0,05$), трохи меншу – Staphylococcus epidermidis ($r=-0,57$; $p>0,05$), грибкова адгезія також була сильною ($r=-0,61$; $p<0,05$), тобто до пластин з більш гладкою поверхнею адгезія мікроорганізмів нижча, ніж до пластин з певною заданою шорсткістю поверхні.

4. За допомогою розробленої нами методики числового розрахунку напружено-деформованого стану системи «уламок щелепи – пластина» в програмному комплексі ANSYS установлені всі налаштування для точного та найбільш швидкого одержання результату, і створено комп'ютерну експериментальну модель, що повторює рухи нижньої щелепи людини при заданих навантаженнях та враховує її морфологічні особливості. Дана модель дозволяє трансформацію у модель пошкодженої (зламаної) щелепи. Перспектива такого методу в тому, що це також дає змогу проаналізувати на міцність уламки щелепи і фіксуючі їх пристрої.

5. За допомогою комп'ютерного моделювання розроблені титанові пластини різної конфігурації для металоостеосинтезу ангулярного (π-, Y-подібні, пряма та квадратна) та серединного (у вигляді сегменту, у формі кістки типу I та типу II) переломів нижньої щелепи з урахуванням тяги та величини сил її жувальних м'язів. Аналіз напружено-деформованого стану вищеперелічених титанових пластин дав можливість визначити для кожного виду перелому найкращу конфігурацію пластини, яка задовольняє усі поставлені завдання.

6. Визначені максимальні значення напружень у пластинах для остеосинтезу: 1) ангулярних переломів нижньої щелепи: 301 МПа у квадратної пластини, 364 МПа у π-подібної пластини, 481 МПа у прямої пластини, 487 МПа в Y- подібної

пластини; 2) серединних переломів нижньої щелепи: для пластини-сегмента – 532 МПа, для пластини у формі кістки типу I – 329 МПа, для пластини у формі кіски типу II – 404 МПа. Установлено, що найменші напруження виникають у квадратній та π-пластині для металоостосинтезу ангулярного перелому і пластині у формі кістки типу I для металоостеосинтезу серединного перелому нижньої щелепи відповідно. Але тільки π-пластина та пластина у формі кістки типу I найбільше задовольняють усі завдання, які ми поставили. Максимальна відстань між уламками, скріпленими π-пластиною та пластиною у формі кістки типу I, становив 0,14 мм та 0,1 мм відповідно.

7. Показано ефективність клінічного лікування переломів нижньої щелепи з використанням розробленого нами комплекту титанових пластин: Установлено, що показник мінеральної насиченості інтактної кістки склав 153,23±2,17 у.о., показник мінеральної насиченості торців уламків нижньої щелепи до операції остеосинтезу становив 86,72±2,19 у.о. ($p < 0,001$), а показник резорбції – 43,41±2,21 %. На 7-му добу моніторингу показники мінеральної насиченості та резорбції у хворих обох груп з ускладненим і неускладненим перебігом не мали достовірної різниці у порівнянні з відповідними показниками до операції остеосинтезу.

Виявлено, що на 14-ту добу моніторингу у хворих другої групи з неускладненим перебігом досліджувані показники суттєво відрізнялися від аналогічних показників хворих першої групи: показник мінеральної насиченості – 99,56±1,89 у.о. та 87,35±2,37 у.о. відповідно; показник резорбції – 35,03±2,41 % та 42,99 % відповідно. На 21-шу добу спостереження у хворих другої групи з неускладненим перебігом показник мінеральної насиченості у ділянці щілини перелому (107,14±1,86 у.о.) продовжував значно перевищувати аналогічний показник хворих першої групи (97,59±2,18 у.о.; $p < 0,01$). У той же час показник резорбції серед хворих другої групи з неускладненим перебігом (30,08±2,17 %) продовжував бути менше відповідного показника першої групи хворих (36,31±2,22 %).

8. Установлено, що на 7-му добу після операції остеосинтезу у 2 (10 %) хворих другої групи та 5 (25 %) потерпілих першої групи виникли післяопераційні ускладнення. На 14-ту добу моніторингу після корекції лікування серед хворих першої групи з ускладненим перебігом післяопераційного періоду клінічних ознак запального процесу не виявлено лише у 2 (10 %) чоловік. Показник мінеральної насиченості у ділянці щілини перелому даних потерпілих склав 85,66±2,33 у.о., а показник резорбції – 44,10±2,15 %. У решти 3 (15 %) потерпілих першої групи спостерігалося прогресування запального процесу, тому показник мінеральної насиченості у ділянці перелому становив 77,36±2,24 у.о., а показник резорбції – 49,51±2,15 % ($p < 0,05$).

Виявлено, що серед хворих другої групи з ускладненим перебігом післяопераційного періоду показник мінеральної насиченості у ділянці перелому (99,73±1,89 у.о.) збільшився та суттєво перевищував аналогічні показники попереднього етапу спостереження (84,68±2,25 у.о.; $p < 0,001$). Показник резорбції був достовірно менше (37,92±1,14 %) аналогічного показника попереднього етапу дослідження та відповідного показника хворих першої групи ($p < 0,05$).

Визначено, що на 21-шу добу показник мінеральної насиченості у ділянці щілини перелому серед хворих другої групи з ускладненим перебігом післяопераційного періоду (106,26±1,81 у.о.; $p < 0,001$) значно перебільшував

аналогічні показники попередніх етапів спостереження та відповідні показники потерпілих першої групи. Показник резорбції у хворих другої групи з ускладненим перебігом післяопераційного періоду (44,10±2,15 у.о.) також суттєво відрізнявся, як відносно усіх етапів моніторингу, так і відносно відповідних показників хворих першої групи ($p < 0,05$).

У зв'язку з цим установлено зменшення тривалості стаціонарного лікування 8,3±0,57 ліжкоднів у другій (основній) групі відносно 9,2±0,56 ліжкоднів у першій групі (контрольній).

ПРАКТИЧНІ РЕКОМЕНДАЦІЇ

1. Одержані дані доцільно використовувати для морфофункціонального обґрунтування металоостеосинтезу в клініці хірургічній стоматології, травматології та ортопедії.
2. Створену модель дослідження у подальшому можна використовувати для вивчення застосування інших матеріалів для остеосинтезу, пошуку способів коригування структурних змін кісткової тканини, нових остеопротекторних засобів та шляхів профілактики негативних впливів матеріалів.
3. Для підвищення ефективності хірургічного лікування хворих з переломами нижньої щелепи доцільно проводити остеосинтез за удосконаленою методикою, використовуючи створений нами універсальний комплект титанових платин : π-пластину та пластину у формі кістки типу I для лікування ангулярного та серединного переломів нижньої щелепи відповідно. Представлена нами методика малоінвазивного остеосинтезу дозволяє знизити відсоток ускладнень у післяопераційний період та прискорити загоєння переломів нижньої щелепи шляхом більш жорсткої фіксації уламків щелепи.
4. Створений комплект титанових пластин можна використовувати при переломах беззубих щелеп, де неможливо використовувати лігатурні зв'язування та міжщелепні шинування.
5. Для попередження переломів беззубих щелеп, що виникають внаслідок порушення метаболічних процесів через втрату зубів, рекомендовано проводити своєчасне навантаження ділянок беззубих коміркових частин (заміщення протезами, імплантати тощо).

СПИСОК ОПУБЛІКОВАНИХ ПРАЦЬ ЗА ТЕМОЮ ДИСЕРТАЦІЇ

Наукові праці, в яких опубліковані основні результати дисертації

1. Bida O, Bida V, Kuzenko Y, Diachenko O, Lyndin M, Hudymenko O. Type II osteoporosis pathogenesis as a result of secondary edentulous. Bangladesh Journal of Medical Science. 2017;16(1):127–137. DOI: 10.3329/bjms.v16i1.31144 (**Scopus**). (*Автор приймала участь у підготовці кісткової тканини нижньої щелепи з метою виготовлення гістологічних препаратів, проводила опис мікроскопічних змін гістологічних та імуногістохімічних зразків аутопсійного матеріалу).*

2. Гудименко ОО, Кузенко ЄВ, Дем'яненко ММ, Скиданенко МС. Використання методу скінчених елементів для лікування ангулярних переломів нижньої щелепи. Вісник наукових досліджень. 2018;2(91):92–95. DOI: 10.11603/2415-8798.2018.2.8997. (*Автор виконала пошук матеріалу, аналіз отриманих даних, оформлення тексту статті).*

3. Гудименко ОО, Кузенко ЄВ, Скиданенко МС, Карпенко ЛІ, Сікора ВВ. π-Пластина як найкраща пластина для остеосинтезу ангулярного перелому нижньої щелепи. Клінічна стоматологія. 2018;2(23): 54–57. DOI: 10.11603/2311-9624.2018.2.8999. (*Автор виконала пошук матеріалу, аналіз отриманих результатів, оформлення тексту статті).*

4. Кузенко ЄВ, Гудименко ОО, Трейтяк ІВ, Голобородько ЛВ, Некрасов СС, Біда ОВ, Трейтяк ВО, Гаєва ЛМ, Лазненко МС. Оцінка прилипання Staphylococcus epidermidis і Candida albicans до титанових пластин із різним ступенем шорсткості. Новини стоматології. 2017;1(90):87–91. (*Автор виконала пошук матеріалу, приймала участь у статистичній обробці та аналізі отриманих результатів, оформленні тексту статті).*

5. Кузенко ЄВ, Скиданенко МС, Павленко ІВ, Дяченко ОО, Гудименко ОО, Дем'яненко ММ, Шершнєва ЄС. Напружено-деформований стан пластин та щелепи при ангулярному переломі нижньої щелепи. Новини стоматології. 2018;2:70–75. DOI: 10.11603/2311-9624.2018.2.8999. (*Автор виконала пошук матеріалу, приймала участь у статистичній обробці та аналізі отриманих результатів, оформленні тексту статті).*

Наукові праці, які засвідчують апробацію матеріалів дисертації

6. Diachenko O, Kuzenko Y, Gudimenko O, Beda O. Comparative analysis of the materials used for osteosynthesis. In: Марковський МФ, Сорокіна ІВ, Губіна-Вакулік ГІ, Омельченко ОА, Мирошниченко МС, редактори. Сучасні аспекти морфології людини: успіхи, проблеми та перспективи. Матеріали заочної наук.-практ. конф. з міжнародною участю, присвяченої 150-річчю з дня народження професора М. Ф. Мельникова-Разведенкова; 24 грудня 2016, Харків. Харків: ХНМУ; 2016, с. 133–134. (*Автор приймала участь у зборі матеріалу, аналізі даних, написанні тексту тез).*

7. Hudymenko OO, Demianenko MM. 3D well-founded choice of optimal titanium plates for osteosynthesis. In: Juvenus pro medicina. Proceedings of the 56th Polish and 14th International Training and Scientific Conference of Students' Scientific Society and Junior Doctors; 25–26 May 2018; Lodz. Lodz, Poland: Medical University of Lodz, 2018. 338p. (*Автор приймала участь у зборі матеріалу, аналізі даних, написанні тексту тез).*

8. Hudymenko OO. The best type of plate for treatment of medial mandible fractures from standpoint 3D simulation. In: Topical issues of theoretical and clinical medicine. Proceedings of the International Scientific and Practical Conference of Students, Postgraduates and Young Scientists, 17 – 19 October 2018; Sumy. Sumy, Ukraine: Sumy State University, 2018. 111p. (*Автор приймала участь у зборі матеріалу, аналізі даних, оформленні тексту тез).*

9. Гудименко ОО, Кузенко ЄВ, Линдін МС. Сучасний погляд на остеосинтез (оглядові тези). В: Твердохліб ІВ, редактор. Теорія та практика сучасної морфології: зб. наук. робіт. Матеріали наук.-практ. конф. з міжнародною участю, присвяченої 100-річчю Дніпропетровської (Катеринославської) школи морфологів, 5–7 жовтня 2016; Дніпро: ДЗ «ДМА МОЗ України»; 2016. с. 44–46. (*Автор приймала участь у зборі матеріалу, аналізі даних, оформленні тексту тез).*

10. Гудименко ОО, Кузенко ЄВ, Романюк АМ. Розробка титанових пластин для металостеосинтезу нижньої щелепи з урахуванням функції м'язового апарату.

В: Погорєлов МВ, редактор. Перспективи розвитку медичної науки і освіти: зб. тез доповідей. Матеріали Всеукр. наук.-метод. конф., присвяченої 25-річчю Медичного інституту Сумського державного університету; 16–17 листопада 2017; Суми: СумДУ; 2017. с. 77. (*Автор приймала участь у зборі матеріалу, аналізі даних, оформленні тексту тез).*

11. Гудименко ОО. Порівняння методів виготовлення титанових пластин для металостеосинтезу. В: Погорєлов МВ, редактор. Актуальні питання теоретичної та клінічної медицини: зб. тез доповідей. Матеріали V Міжнародної наук.-практ. конф. студентів та молодих вчених; 20–21 квітня 2017; Суми: СумДУ; 2017. с. 487. (*Автор виконала пошук матеріалу, аналіз даних, оформлення тексту тез).*

Наукові праці, які додатково відображають результати дисертації

12. Кузенко ЄВ, Гудименко ОО, Скиданенко МС, Покотило ВМ, Линдін МС, Сікора ВВ, винахідники; Сумський державний університет, патентовласник. Пристрій для отримання зразків кісток і твердих тканин зубів: патент України № 127415. 2018 лип. 25. Бюл. №14. *(Автор виконала патентний пошук, приймала участь у розробці пристрою, написанні його опису, оформленні заявки).*

АНОТАЦІЯ

Гудименко О.О. Морфофункціональне обґрунтування малоінвазивного металоостеосинтезу переломів нижньої щелепи. – Кваліфікована наукова праця на правах рукопису.

Дисертація на здобуття наукового ступеня кандидата медичних наук за спеціальністю 14.01.22 «Стоматологія». – Національна медична академія післядипломної освіти імені П. Л. Шупика, Київ, 2020.

Дисертація присвячена морфофункціональному обґрунтуванню малоінвазивного металоостеосинтезу переломів нижньої щелепи, шляхом створення анатомо-функціональних титанових пластин для остеосинтезу ангулярного та серединного переломів нижньої щелепи, а також розробленню методики оптимізації пластин за рахунок урахування векторів дії м’язового апарату нижньої щелепи.

Проаналізовано напружено-деформований стан титанових пластин різної конфігурації для остеосинтезу переломів нижньої щелепи. Установлено, що застосування титанових π-пластин та пластин у формі кістки типу I для остеосинтезу ангулярних і серединних переломів відповідно, має значні переваги над класичними методами остеосинтезу, адже вони змодельовані враховуючи направлення та величини сил м’язів жувальної групи, зі зменшеною товщиною металу пластини, забезпечують найкращу фіксацію уламків нижньої щелепи за рахунок більш жорсткого їх закріплення.

Відповідно до результатів клініко-рентгенологічного дослідження, застосування комплекту розроблених нами титанових пластин дає можливість скоротити терміни лікування переломів нижньої щелепи та пришвидшити відновлення функцій жування, ковтання та мовлення, що свідчить про клінічну значимість запропонованого методу лікування і доцільність використання його у відповідних закладах охорони здоров’я.

Ключові слова: ангулярний перелом нижньої щелепи, серединний перелом нижньої щелепи, остеосинтез, комп’ютерне моделювання, метод скінченних елементів, напружено-деформований стан, титанові пластини, мікробна адгезія, сили жувальних м’язів.

АННОТАЦИЯ

Гудыменко Е. А. Морфофункциональное обоснование малоинвазивного металлоостеосинтеза переломов нижней челюсти. – Квалифицированная научная работа на правах рукописи.

Диссертация на соискание ученой степени кандидата медицинских наук по специальности 14.01.22 «Стоматология». – Национальная медицинская академия последипломного образования имени П. Л. Шупика, Киев, 2020.

Диссертация посвящена морфофункциональному обоснованию малоинвазивного металлоостеосинтеза переломов нижней челюсти путем создания анатомо-функциональных титановых пластин для остеосинтеза ангулярного и срединного переломов нижней челюсти, а также разработке методики оптимизации пластин с учетом векторной тяги мышечного аппарата нижней челюсти.

Проанализировано напряженно-деформированное состояние титановых пластин различной конфигурации для остеосинтеза переломов нижней челюсти. Установлено, что применение титановых π-пластин и пластин в форме кости типа I для остеосинтеза ангулярных и срединных переломов соответственно имеет значительные преимущества перед классическими методами остеосинтеза.

Согласно результатам клинико-рентгенологического исследования, применение комплекта разработанных нами титановых пластин позволяет сократить сроки лечения переломов нижней челюсти и ускорить восстановление функции жевания, глотания и речи, что свидетельствует о клинической значимости предложенного метода лечения и целесообразности использования его в соответствующих учреждениях здоровья.

Ключевые слова: ангулярный перелом нижней челюсти, срединный перелом нижней челюсти, остеосинтез, компьютерное моделирование, метод конечных элементов, напряженно-деформированное состояние, титановые пластины, микробная адгезия, силы жевательных мышц.

ABSTRACT

O.O. Hudymenko. Morphofunctional substantiation of minimally invasive metallic osteosynthesis of mandibular fractures. – Qualifying scientific work as a manuscript.

The dissertation for a Candidate Degree in Medical Sciences in specialty 14.01.22 “Dentistry”. – Shupyk National Medical Academy of Postgraduate Education, Kyiv, 2020.

The thesis is devoted to the morphofunctional substantiation of minimally invasive metallic osteosynthesis of the mandibular fractures, by creating of an anatomically functional titanium plates for the osteosynthesis of angular and medial mandibular fractures, as well as the development of a technique for optimizing the plates by taking into account the action vectors of the muscular apparatus of the mandible and osteoporotic changes in it.

The thesis is performed in accordance with the scientific research plan of the Department of Pathological Anatomy of the Medical Institute of Sumy State University «Investigation of bone changes in fractures when using nanomaterials for metallic osteosynthesis, taking into account the function of the muscular system», (state registration number №0116U006815), 2016.

Based on the morphological examinations performed on the bone tissue of the mandible, it was concluded that pathological changes in it can be considered as risk factors for postoperative complications in patients. On the other hand, studies of the surface properties of titanium plate samples showed a positive correlation between their surface roughness and microorganisms.

Computer modelling was used to design various configurations of titanium plates for osteosynthesis of both angular (π-shape, Y-shape, straight and square plates) and medial (segment plates, plates in the form of type I and type II bones) mandible fractures taking into account vector tractions of masticatory muscles and morphological changes in the bone tissue. The stress-strain analysis of the titanium plates enabled us to conclude that π-shaped plates and plates in the form of type I bone are the most efficient to satisfy all the set objectives.

The clinical study indicated that most patients admitted to the Department of Maxillofacial Surgery with mandible fractures were male. Fractures of the mandible were most common in the most able-bodied part of the population aged 20 to 30 (45,0 %). The majority of the patients were unemployed (52,5 %). Data on hospital admissions indicate that 32,5 % of patients were admitted for treatment after more than 72 hours and the vast majority of them had no temporary transport immobilization.

In our study, all patients in both groups had a unilateral mandibular fracture. The functional loading in each group was restored within 2–5 days after osteosynthesis surgery. We also identified that most of the injuries were associated with outdoor traumas (42,5 %).

After the osteosynthesis surgery, an uncomplicated postoperative course was observed in 15 patients from the first group and in 18 patients from the second group, which is 75 % and 90% respectively.

Furthermore, our study showed the duration of inpatient treatment was consequently decreased to 8,3±0,57 bed days in the second (index) group against 9,2±0,56 bed days in the first (control) group.

***Key words**:* angular mandibular fracture, medial mandibular fracture, osteosynthesis, computer modelling, finite element method, stress-strain state, titanium plates, microbial adhesion, the force of masticatory muscles.

ПЕРЕЛІК УМОВНИХ ПОЗНАЧЕНЬ

КМ	─ комп’ютерне моделювання.
КТ	─ комп'ютерна томографія.
МСЕ	─ метод скінчених елементів.
НДС	─ напружено-деформований стан.
НЩ	─ нижня щелепа.
ПЗ	─ програмне забезпечення.
РСТ	─ реакція стороннього тіла.
СЕМ	─ сканувальна електронна мікроскопія.

Підписано до друку 23.12.20. Формат 60×84 1/16. Папір офсетний.
Умов. друк. арк. 1,16. Обл. вид. арк. 0,9.
Зам. № 748. Наклад 100 прим.

Видавець «ФОП Середняк Т. К.»,
49000, Дніпро, 18, а/с 1212
Свідоцтво про внесення суб'єкта видавничої справи до Державного реєстру видавців, виготовлювачів і розповсюджувачів видавничої продукції
ДК № 4379 від 02.08.2012.
Ідентифікатор видавця в системі ISBN 7953
Віддруковано на базі поліграфічно-видавничого центру «Адверта»
тел. +38-(068)-732-45-20
www.adverta.com.ua